

---

## RESPIRADOR ORAL

---

A respiração oral é decorrente de múltiplos fatores que levam a uma obstrução nasal completa ou incompleta, podendo ser uni ou bilateral. Representa uma queixa freqüente nos ambulatórios de otorrinolaringologia, de pediatria e até mesmo nos de clínica médica. Um estudo realizado na cidade de Londrina, no Paraná com 496 crianças de uma escola fundamental, encontrou uma prevalência de respiradores bucais nesta população de 56,8%.

Ao analisar um respirador oral (figura 1) deve-se ter em mente que respiração oral não é uma doença e sim uma síndrome com sinais e sintomas característicos e com um grande número de etiologias, tanto intrínsecas quanto extrínsecas ao nariz.

Tal síndrome incide principalmente na faixa etária pediátrica, e é justamente nessa faixa que as repercussões do tratamento inadequado são mais importantes e evidentes.

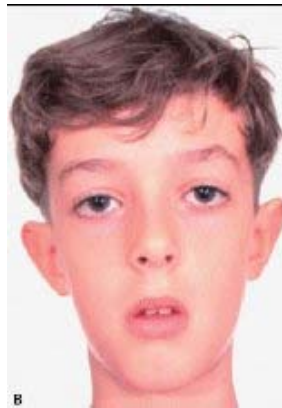

Figura 1 - Facies típica do respirador oral.

### 1) QUADRO CLÍNICO

---

O paciente respirador oral pode ter sintomas típicos que variam desde os da apnéia do sono até uma obstrução leve do trato respiratório, o que pode, muitas vezes, dificultar a distinção entre um respirador nasal, um respirador oral eventual e um respirador oral obrigatório. Os principais sinais e sintomas de respiração oral estão apresentados na tabela 1.

#### Tabela 1 - Sinais e sintomas do respirador oral

---

- Obstrução nasal
  - Dor de garganta
  - Ardência ou prurido na faringe
  - Muco espesso aderido à garganta
  - Tosse seca persistente
  - Cefaléia matinal
  - IVAS recorrentes
  - Halitose
  - Enurese noturna
  - Sonolência / Irritabilidade
  - Dificuldade alimentar / aerofagia
  - Mau aproveitamento escolar
  - Facies de respirador oral crônico
  - Aumento de cáries dentárias
  - Deformidades dento-faciais
-

- 
- Faringe opaca com metaplasia granulosa e mais vascularizada
  - *Pectus scavatium*
- 

Como já foi discutido, nem todos os sinais e sintomas estão presentes no paciente que procura o serviço médico. A apresentação de sintomas isolados pode mascarar a respiração oral, impondo-se, portanto, um desafio diagnóstico. É importante, durante a anamnese, questionar os hábitos das crianças, como uso de chupetas e mamadeiras ou hábito de chupar o dedo – hábitos que podem desencadear o aparecimento da respiração oral. Vale lembrar, ainda, que as queixas decorrentes da respiração oral podem permanecer mesmo após a retirada do(s) hábito(s) envolvido(s) na gênese.

O respirador oral normalmente tem preferência por alimentos macios e moles, e bebe muito líquido junto com os alimentos, devido à dificuldade de mastigar.

Sua mastigação costuma ser bem alterada, ruidosa e desordenada, com os lábios entreabertos; por não conseguir respirar pelo nariz, o respirador oral é obrigado a manter os lábios abertos durante a mastigação para poder respirar. Nesta competição, a respiração, indiscutivelmente, vence: daí a preferência por alimentos que facilitem a mastigação e líquidos que ajudem na deglutição desses.

## **2) REPERCUSSÕES SISTÊMICAS DO RESPIRADOR ORAL**

---

### **2.1) Sistema respiratório**

A respiração oral leva ao aumento da resistência pulmonar, diminuição da complacência pulmonar, diminuição da pO<sub>2</sub> arterial, diminuição do VEF<sub>1</sub> e conseqüente alteração na curva fluxo/minuto.

A diminuição da resistência ao fluxo aéreo decorrente da respiração oral leva a menor ventilação e oxigenação dos alvéolos mais periféricos.

Alguns autores acreditam que a síndrome da morte súbita do lactente pode estar associada à obstrução nasal em neonatos, uma vez que estes apresentam respiração quase que exclusivamente nasal e não utilizam a respiração oral se não estimulados.

A tosse crônica apresentada por muitos respiradores orais ocorre porque através da respiração oral não há adequado aquecimento e umidificação do ar inspirado.

### **2.2) Sistema cardiovascular**

O regime de hipóxia e hipercapnia recorrente pode levar a hipertensão pulmonar. Esta pode evoluir para insuficiência cardíaca congestiva e *cor pulmonale*. Essas manifestações podem ser reversíveis quando causadas pela síndrome da apnéia-hipopnéia obstrutiva do sono (SAHOS) e esta é adequadamente tratada.

A obstrução nasal pode levar o uso indiscriminado de aminas simpaticomiméticas com atividade alfa-dilatadoras. Essas drogas elevam a pressão arterial, predisõem a arritmias (extrasístoles) e até mesmo a parada cardíaca.

### **2.3) Sono**

Os pacientes com respiração oral podem apresentar hipersonolência diurna, sono dessincronizado (alteração da fase REM do sono), depressão da capacidade de despertar, sono agitado e enurese noturna.

A SAHOS é a expressão máxima dos distúrbios respiratórios do sono. Está presente em cerca de 2% das crianças e 2 a 4% em adultos de meia idade. Em crianças a principal causa é a hipertrofia das tonsilas faríngeas e palatinas e o pico de prevalência ocorre entre 2 e 8 anos.

As apnéias e hipopnéias levam à fragmentação do sono, devido aos microdespertares, causando hipersonolência diurna, irritabilidade e alterações hormonais que podem, por sua vez, comprometer o crescimento somático. As pausas respiratórias freqüentes também levam a hipóxia, hipercapnia e acidose podendo causar diminuição do rendimento escolar, como conseqüência de alterações neurocognitivas, e cefaléia matutina.

O esforço respiratório repetido durante a noite causa um aumento da pressão negativa intra-torácica que associada a flacidez relativa da parede torácica anterior ocasiona deformidades torácicas como o *pectus scavatum*.

Durante os períodos de hipóxia ocorre a vasoconstrição reflexa da microcirculação pulmonar, ocasionando a hipertensão pulmonar, aumento da pós-carga do ventrículo direito (*cor pulmonale*). A insuficiência cardíaca direita leva a hepatomegalia e edema de membros inferiores devido ao acúmulo sangüíneo na circulação periférica.

Os distúrbios do sono, que podem ser causados pela hipertrofia adenoamigdaliana, podem ser classificados em três categorias de acordo com sua severidade:

- Ronco Primário: condição benigna que ocorre em 7 a 10% das crianças. A arquitetura do sono e a oxigenação não estão alteradas. Sua fisiopatologia parece envolver uma incapacidade do centro respiratório no sistema nervoso central de gerar tônus muscular adequado da faringe, levando a estreitamento da passagem de ar durante o sono.

- Síndrome da Resistência de Vias Aéreas Superiores: quadro caracterizado por ronco pesado, despertares breves e fragmentação do sono. Usualmente, não há diminuição do fluxo de oxigênio, dessaturação ou apnéias durante a polissonografia. Como esse quadro relaciona-se a um aumento do esforço respiratório, pode ser diagnosticado com manometria esofágica (que evidencia um aumento da pressão negativa no interior do esôfago, pelo grande esforço inspiratório para tentar vencer a pressão das vias aéreas superiores).

- Síndrome da Apnéia e Hipopnéia Obstrutiva do Sono (SAHOS): é o grupo mais comum de apnéia em crianças, com incidência de aproximadamente 0,7% nas crianças da população geral, e tem como principal fator de risco a hipertrofia adenoamigdaliana. O pico de incidência ocorre entre 2 e 5 anos, coincidindo com a idade em que as tonsilas têm seu volume máximo. Um segundo pico ocorre no final da adolescência, com quadro clínico semelhantes à SAHOS do adulto. A maioria das crianças com SAHOS é encaminhada ao otorrinolaringologista por apresentarem tonsilas palatinas aumentadas e respiração bucal. Um conceito que se deve ter em mente é que respiração bucal não é característica específica para SAHOS ou aumento das tonsilas. Durante a inspiração existe a ação dos músculos dilatadores da faringe que compensa a pressão negativa gerada pela musculatura inspiratória. O controle sobre o tônus desta musculatura é mediado por um drive central e mecanorreceptores faríngeos que respondem à pressão negativa intraluminal e à hipercapnia (Marcus CL, *et al*).

A avaliação de SAHOS em crianças envolve a anamnese e exame físico completos, nasofibroscopia para investigação de algum ponto de obstrução de via aérea e radiografia, especificamente a cefalometria lateral.

A presença de SAHOS clinicamente significativa pode ser inferida a partir de alguns preditores clínicos como: apnéia observada clinicamente durante o sono, enurese noturna, "intrusive naps", respiração oral, hipertrofia amigdaliana e sinais radiológicos de obstrução de via aérea superior secundária a hipertrofia adenoideana. Em um estudo realizado com crianças chinesas, a sensibilidade para o diagnóstico de SAHOS na presença dos seis sintomas citados acima foi de 93,5% e na presença de obstrução de via aérea superior associada a respiração oral ou enurese noturna a sensibilidade encontrada foi de 90,3%.

Apesar de existirem monitores que avaliem só a parte respiratória, o *gold-standard* para o diagnóstico de SAHOS ainda continua sendo a polissonografia de noite inteira.

Os critérios polissonográficos de SAHOS na criança são:

- IAH (Índice de apnéia e hipopnéia) maior ou igual a 1/hora,
- SatO<sub>2</sub> menor que 90%,

- Presença de arritmias ou bradicardias
- Presença de respiração paradoxal.

Podemos classificar ainda a SAHOS em leve (crianças com IAH entre 1 e 5 eventos/hora de sono); moderada, (IAH entre 5,1 e 10) e grave (com IAH > 10 eventos/hora de sono) (Tabela 2).

Diagnóstico	Índice de Apnéia Obstrutiva	Nadir da SatO2	Pico do CO2 exalado	% tempo de sono com CO2 exalado > 50 mmHg	Índice de Microdespertares
Ronco Primário	< ou igual a 1	>92 %	< ou igual a 53	<10	EEG <11
Síndrome de Resistência VAS	< ou igual a 1	>92%	< ou igual a 53	<10	RERA >1
SAHOS Leve	1-5	86-91%	>53	10-24	EEG >11
SAHOS Moderada	5-10	76-85%	>60	25-49	EEG >11
SAHOS Grave	>10	< ou igual a 75%	>65	> ou igual a 50	EEG >11

Tabela 2 – Classificação da SAHOS em crianças

É importante lembrar que no mecanismo fisiopatológico da SAHOS na infância também existe a participação do tônus neuromuscular dos músculos dilatadores da faringe e da conformação craniofacial. Tal A. *et al* demonstraram que cerca de 10% dos pacientes adenoamigdalectomizados não apresentaram melhora no padrão de sono, provavelmente porque no caso deles os sintomas eram causados por alterações craniofaciais ou fatores neuromusculares.

#### 2.4) Sistema hematopoiético

Pacientes com respiração oral podem ficar em um estado de hipoxemia durante o sono e desenvolver uma policitemia compensatória.

#### 2.5) Trato gastro-intestinal

A obstrução nasal pode gerar disfagia quando a enfermidade da nasofaringe dificulta a coordenação da respiração com a deglutição ou quando a enfermidade nasal exerce efeito obstrutivo por extensão caudal em faringe. A aerofagia é freqüente nesses pacientes.

#### 2.6) Sistema endócrino

Muitos hormônios são dependentes do ciclo circadiano, assim os distúrbios respiratórios causados pela obstrução nasal levam a produção inadequada desses hormônios. Um exemplo é a alteração da liberação do hormônio GnRH levando ao retardo de crescimento pênodo-estatural e a diminuição da secreção do hormônio anti-diurético pode acarretar enurese noturna.

#### 2.7) Postura

Crianças respiradoras orais apresentam projeção da cabeça para frente e hiperlordose cervical, que se acentuam com a idade.

### 3) REPERCUSSÕES LOCAIS DO RESPIRADOR ORAL

#### 3.1) Desenvolvimento dento-crânio-facial

O crânio pode ser dividido em duas porções: neurocrânio e esplanocrânio ou face. O esplanocrânio cresce em sentido ântero-inferior, por meio do complexo nasomaxilar (ossos nasais, maxilares, zigomáticos, palatinos e vômer). O crescimento lateral é altamente dependente do fluxo aéreo nasal, sendo que este promove a reabsorção óssea no lado nasal e a deposição no palato.

Os tipos de face podem ser agrupados em 2 grandes grupos: os dolicocefálicos (longo e estreito) e braquicefálicos (curto, largo e redondo) (Figura 2).

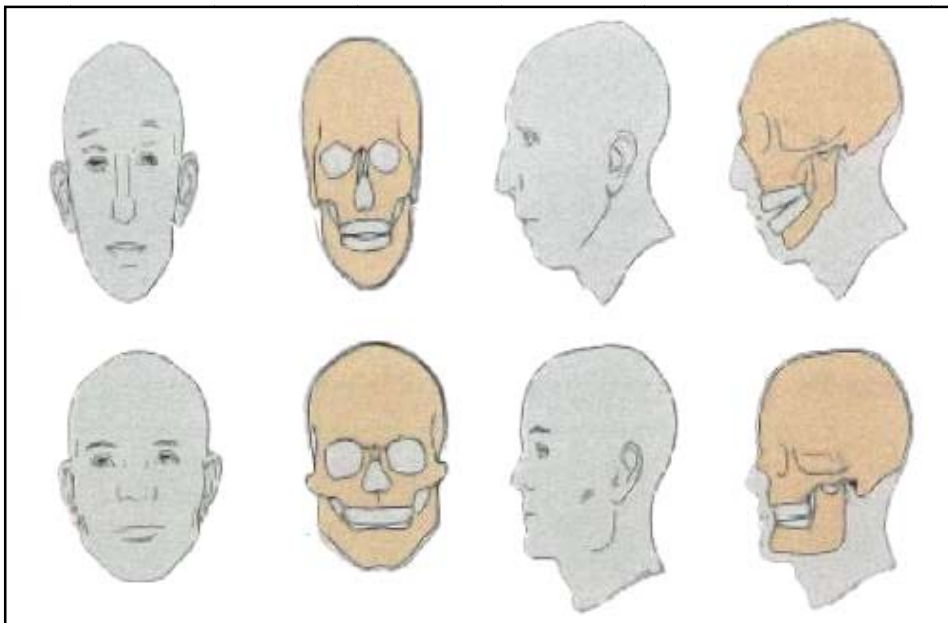


Figura 2 - Dolicocefálico (acima) e braquicefálico (abaixo)

Os dolicocefálicos apresentam o complexo nasomaxilar em posição mais protuída, uma vez que a base do crânio é mais estreita e longa, assim são o arco maxilar e o palato. Assim também é a nasofaringe, mais longa e estreita. O côndilo da mandíbula apresenta uma posição relativa mais baixa, resultando em uma rotação posterior da mandíbula que tende a ser retraída, tornando assim o perfil mais convexo.

Os braquicefálicos apresentam a base do crânio mais larga e mais curta e, portanto, uma menor projeção do complexo nasomaxilar, e arco maxilar e palato mais largos. A nasofaringe também é mais curta, porém mais larga. O seu ramo mandibular é maior e a mandíbula apresenta tendência à rotação anterior, conferindo um perfil mais reto, podendo chegar, às vezes, ao prognatismo.

Os tipos faciais e as alterações decorrentes da respiração oral são avaliados através da cefalometria (Figura 3) através de radiografias orientadas da cabeça, utilizando-se pontos anatômicos padronizados e estudando-se os ângulos e relações formados por esses pontos.

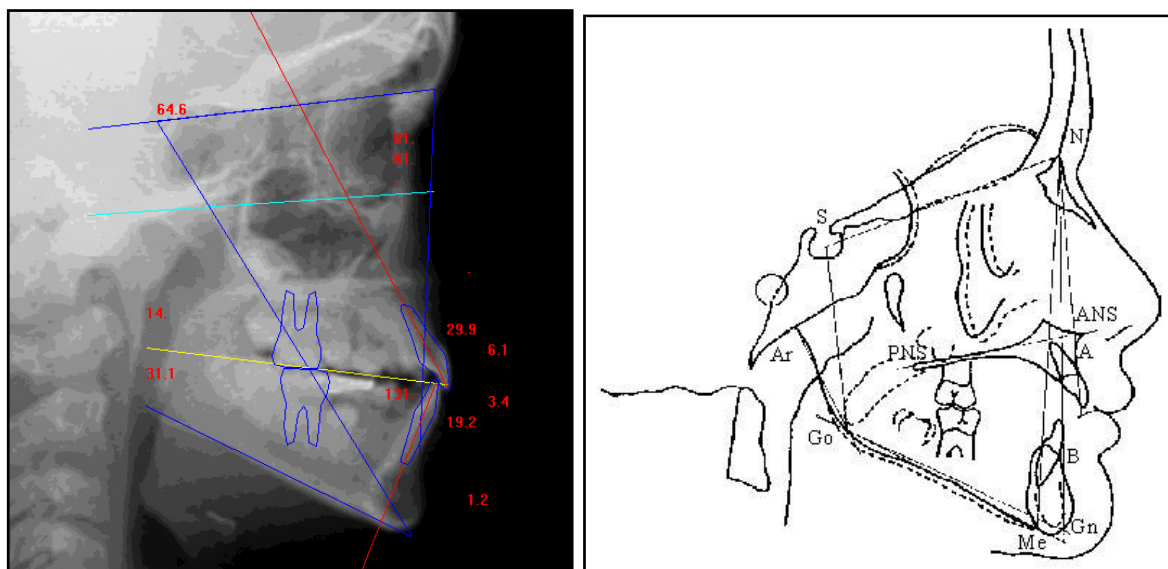


Figura 3 - Estudo cefalométrico

Os pacientes respiradores orais tentam, de modo não consciente, alargar a orofaringe, na tentativa de diminuir a resistência ao fluxo respiratório. O remodelamento ósseo é dependente da pressão contínua exercida por músculos e tendões. Ocorre alteração da mordida, que se torna cruzada posteriormente e aberta anteriormente. A extensão do pescoço e a abertura constante da mandíbula causam o crescimento caudal da mesma e o crescimento vertical da face.

O prognatismo pode ocorrer na tentativa de aumentar o ângulo ântero-posterior da faringe. A impossibilidade de respirar e mastigar ao mesmo tempo leva ao uso de rotação lateral da mandíbula, permitindo o fluxo aéreo no lado contralateral à mastigação. O reposicionamento da língua, que deixa de fazer pressão palatal, acarreta a formação do palato ogival. O palato ogival, juntamente com a ausência de contato constante das arcadas dentárias superior e inferior, causam a má oclusão e proeminência dos incisivos superiores.

Dependendo do grau e duração da obstrução pode haver graus variados de hipoplasia dos seios paranasais, podendo ocorrer até mesmo a atresia. A hipotonia da musculatura perioral causada pela constante abertura oral origina o apagamento do sulco nasolabial.

Tradicionalmente essas alterações odonto-crânio-faciais eram conhecidas como *fascies adenoideana*, mas como nem sempre esse quadro estava relacionada com a hipertrofia da adenóide esse termo está caindo em desuso. Em seu lugar algumas pessoas estão usando o termo síndrome da obstrução respiratória descrita por Ricketts em 1968 e resumida por Langlade em 1993 (Tabela 3). Os primeiros artigos que descreveram a aparência do fácies adenoideano datam de, aproximadamente, 100 anos. Somente nos últimos 20 anos notou-se que o modo de respiração pode influenciar o crescimento facial.

### **Tabela 3 – Síndrome da obstrução respiratória**

- arco dentário superior atrésico
- mordida cruzada posterior e aberta anterior
- padrão de crescimento verticalizado
- palato primário ogival
- boca entreaberta
- língua baixa e para frente
- palato mole orientado verticalmente
- rotação mandibular posterior (negativa)
- hióide baixo
- coluna cervical inclinada para trás

- 
- distoposição mandibular em classe II
- 

### **3.2) Orofaríngeas**

O ressecamento da parede posterior da faringe ocasiona o aumento dos folículos linfóides, bem como da vasculatura, levando a metaplasia da mucosa tornando-a opaca. O ressecamento da saliva favorece o aparecimento de placa bacteriana.

### **3.3) Otológicas**

A obstrução nasal pode cursar com alteração otológica pela proximidade das tubas auditivas em relação às coanas. A maioria das alterações otológicas é devido à obstrução mecânica, causando disfunção tubária e favorecimento do aparecimento de otites médias. No caso da hipertrofia adenoideana, o fator mais provável é que as adenóides funcionem também com um depósito de bactérias lesivas as vias aéreas superiores.

### **3.4) Rinossinusite crônica ou recorrente**

A obstrução nasal predispõe a estase das secreções nasossinusais, facilitando a infecção. Além disso, em crianças, podemos ter associação de adenoidites crônicas, com alguns estudos demonstrando melhor correlação de rinossinusites com o grau de infecção do córion adenoideano do que propriamente com seu tamanho.

### **3.5) Outras repercussões**

A halitose pode estar presente se restos alimentares se debris estiverem depositados no tecido adenoideano. A olfação estará prejudicada, devido à inflamação nasal ou obstrução mecânica da região da placa crivosa. O paciente poderá apresentar voz hiponasal.

## 1) INTRODUÇÃO

---

Atualmente, o número de cirurgias tem diminuído devido à compreensão do papel das tonsilas palatina e faríngea tanto na imunidade local como sistêmica e pelo reconhecimento da etiologia bacteriana envolvida e utilização de terapêutica medicamentosa adequada. Nos EUA, no início da década de setenta, eram realizadas mais de 1 milhão de amigdalectomias e adenoidectomias por ano. Já em 2006, aproximadamente 530.000 tonsilectomias (com ou sem adenoidectomia) e 132.000 adenoidectomias (sem amigdalectomia) foram realizadas em crianças menores de 15 anos (Cullen KA, *et al*). Além dos fatores já citados, o fato de alguns médicos não estarem convictos de que o procedimento cirúrgico seja efetivo em prevenir infecções recorrentes de garganta e ouvido médio também contribuiu para essa diminuição significativa no número dessas cirurgias. Apesar disso, a amigdalectomia ou adenoidectomia continuam sendo os procedimentos cirúrgicos mais frequentemente realizados em crianças.

O índice de mortalidade da adenoamigdalectomia diminuiu consideravelmente nas últimas décadas. Em 1946, girava em torno de 9%. Atualmente a mortalidade é igual ao risco da anestesia geral e gira em torno de 1:16.000 a 1:35.000 casos.

## 2) CONSIDERAÇÕES ANATOMO-FISIOLÓGICAS

---

As tonsilas palatinas, as tonsilas faríngeas (ou de Luschka), as tonsilas linguais, as tonsilas tubáricas e os nódulos linfóides da faringe constituem o *anel linfático de Waldeyer* (Figura 1). As tonsilas palatinas e adenóides são órgãos linfóides periféricos ou secundários que se encontram na entrada dos sistemas respiratório e digestivo, sendo, portanto os primeiros tecidos imunocompetentes a entrarem em contato com microorganismos exógenos e outros antígenos presentes no fluxo aéreo-digestivo. Sua função primária seria coletar informação antigênica, havendo evidências também da sua participação nos mecanismos envolvidos na indução de produção e secreção de imunoglobulinas. As tonsilas palatinas são mais ativas entre o 4º e o 10º anos de vida e involuem depois da puberdade, e o tecido adenoideiano é normalmente mais volumoso entre os 3º e 7º anos de idade.

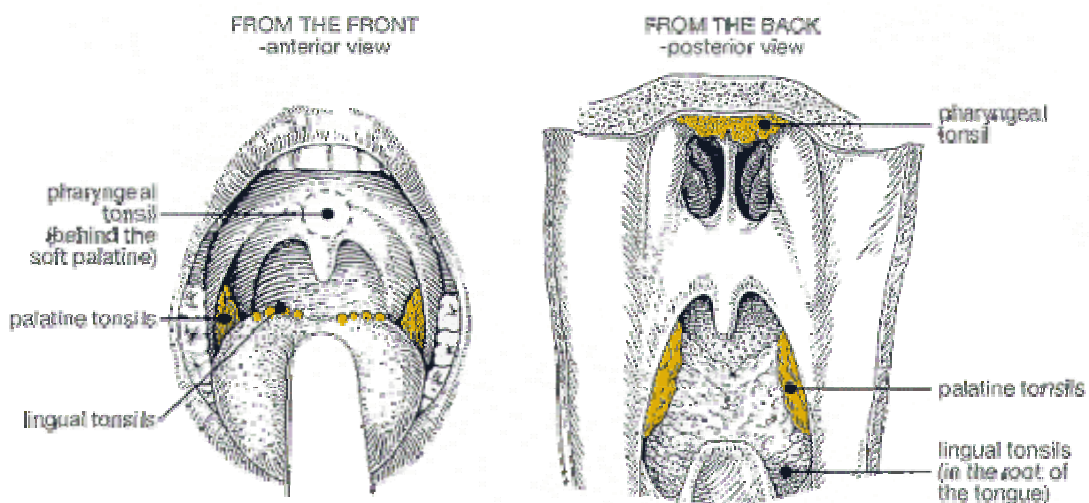


Figura 1 - Anel linfático de Waldeyer



## **2.1) Tonsila faríngea (adenóide)**

A tonsila faríngea é uma massa de tecido linfóide localizada na região pósterosuperior da nasofaringe. Seu suprimento sanguíneo provém das artérias faríngea e palatina ascendente, artéria do canal pterigóide, ramo faríngeo da artéria maxilar e ramo cervical ascendente do tronco tireocervical. Ramos dos nervos glossofaríngeo e vago fornecem inervação sensitiva, sendo responsáveis por dor referida para a garganta ou ouvido, durante episódios infecciosos. A drenagem linfática é feita para linfonodos retrofaríngeos e cervicais profundos superiores.

A tonsila faríngea desenvolve-se totalmente no sétimo mês de gestação e continua a crescer até o quinto ou sexto ano de vida, estimulada por uma variedade de estímulos antigênicos (vírus, bactérias, alérgenos e irritantes). Devido à sua localização, adenóides aumentadas podem causar obstrução nasal e estase de secreção nasossinusal com proliferação de microorganismos e maior exposição a antígenos, o que, por sua vez, tende a fazer aumentar ainda mais seu tamanho. Além disso, a nasofaringe funciona como um conduto para a passagem de ar inspirado e secreções que drenam da cavidade nasal para a orofaringe, como caixa de ressonância para a fala e local de drenagem da tuba auditiva. A presença de uma tonsila faríngea de volume aumentado obstruindo a nasofaringe prejudica todas essas funções. A partir dos sete anos de idade, a atrofia da tonsila faríngea e o aumento do diâmetro da nasofaringe melhoram o fluxo de ar local.

## **2.2) Tonsila palatina (amígdala)**

Em número de duas, as tonsilas palatinas são massas de tecido linfóide localizadas na parede lateral da orofaringe, ocupando a escavação também chamada de fossa amigdaliana. Normalmente estão confinadas à orofaringe. Se excessivamente grandes, podem alcançar a nasofaringe, gerando insuficiência velofaríngea e obstrução nasal. O mais comum, no entanto, é sua extensão à hipofaringe, gerando obstrução alta de vias aéreas e síndrome da apnéia e hipopnéia obstrutiva do sono (SAHOS).

Sua localização anatômica (Figuras 2 e 3) faz com que as tonsilas palatinas estejam pouco associadas a doenças da tuba auditiva e dos seios paranasais. Porém, é frequente a coexistência de hipertrofia de amígdalas e adenóide, o que confunde os sintomas das duas entidades.

A tonsila palatina apresenta duas faces, uma medial e outra lateral; e dois pólos, superior e inferior. A face lateral está envolta por um tecido conjuntivo denso, constituindo uma túnica denominada de cápsula amigdaliana que se adere intimamente ao tecido amigdaliano, contrariamente à sua união com a parede faríngea, que é muito frouxa sendo de fácil dissecação durante a amigdalectomia. Sua face medial apresenta numerosos orifícios de forma variável, chamados de criptas amigdalianas, que avançam profundamente se estendendo até a sua face lateral. Criptas muito aumentadas podem favorecer a deposição de caseum, constituído de restos alimentares, cristais de colesterina, descamação epitelial e leucócitos degenerados, que pode ser causa de halitose nesses indivíduos.

A fossa amigdaliana é constituída por três músculos: músculo palatoglosso (pilar anterior), o palatofaríngeo (pilar posterior) e o constritor superior da faringe (assoalho). A musculatura é extremamente fina e encontra-se externamente ao nervo glossofaríngeo. Este nervo pode ser facilmente lesado se houver lesão do leito amigdaliano ou edema temporário pós-amigdalectomia. Nestes casos o paciente poderá apresentar perda temporária da sensibilidade gustatória do terço posterior da língua e otalgia referida. A inervação da tonsila palatina é dada por ramos do glossofaríngeo, no pólo inferior, e de

ramos descendentes do nervo palatino. A causa de otalgia após amigdalectomia ou em vigência de amigdalites deve-se ao ramo timpânico do glossofaríngeo.

A principal artéria que irriga a amígdala é a artéria tonsilar (ramo da a. palatina ascendente, ramo da a. facial), que penetra na amígdala pelo pólo inferior. Lateralmente, a cápsula amigdaliana é separada do músculo constritor superior por tecido conectivo frouxo. A veia palatina externa desce do palato mole neste tecido conectivo frouxo para se unir ao plexo venoso faríngeo. Lateral ao músculo constritor superior se situa o músculo estiloglosso e a alça da artéria facial. A artéria carótida interna se situa a 2,5 cm atrás e lateral à tonsila palatina.

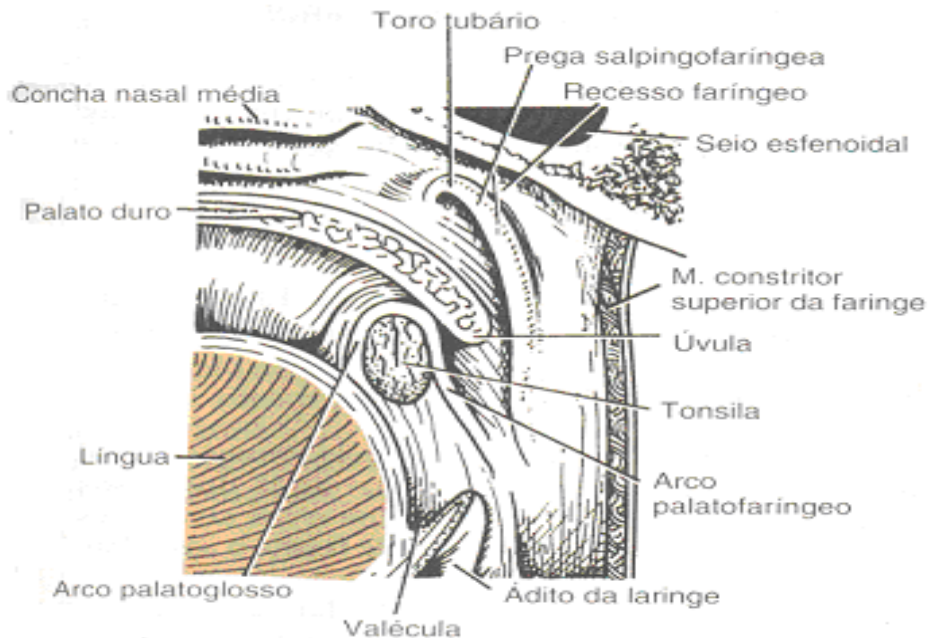


Figura 2 - Corte sagital

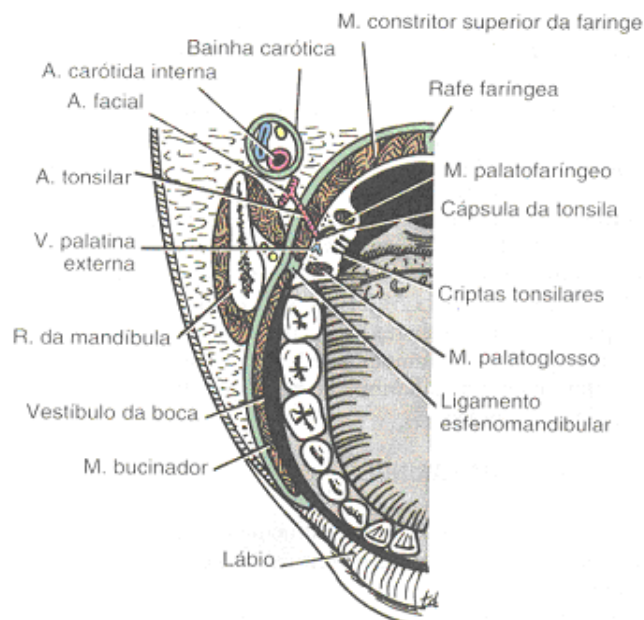


Figura 3 - Corte axial

Ao exame, a amígdala pode ser pediculada, encastoadada (aderidas ao pilar anterior), ou intravélica (o pólo superior não visível, em nível superior ao arco palatofaríngeo). Em relação ao tamanho, classifica-se em: Grau I (amígdala encoberta pelo pilar anterior), II (se ocupar até 25% do espaço entre o pilar anterior e a úvula), III (se ocupar 75%) e IV (se as 2 amígdalas se tocarem junto à úvula) (Figura 4).

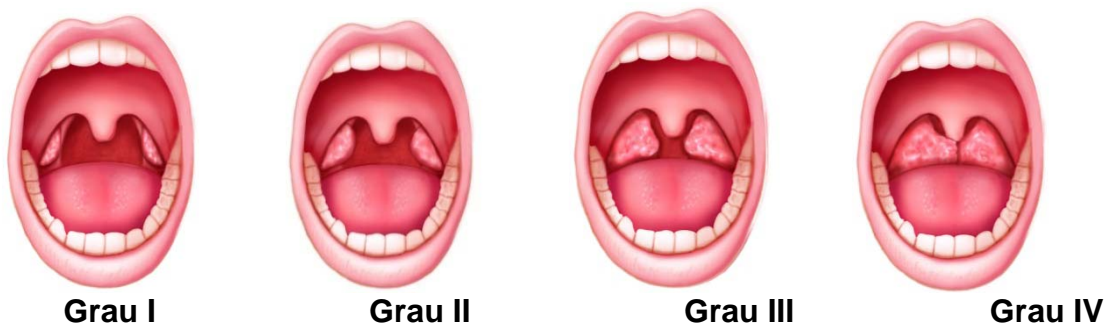


Figura 4 - Classificação do tamanho das tonsilas faríngeas.

### 3) HISTOLOGIA

---

As tonsilas palatinas não possuem vasos linfáticos aferentes. Portanto, para permitir o contato do sistema linfóide com o meio externo, o epitélio amigdaliano sofreu uma série de adaptações importantes, que o caracterizam como compartimento linfóide e não como simples epitélio de revestimento (Figura 5). Esse epitélio recobre a superfície orofaríngea da amígdala e invagina-se nas criptas, diferenciando-se em algumas regiões. As tonsilas palatinas apresentam em sua superfície 10 a 30 invaginações bem desenvolvidas denominadas criptas. As criptas do lobo superior são mais profundas e mais ramificadas; este lobo, funcionalmente, é mais importante que o lobo inferior. Por sua vez, a tonsila faríngea apresenta um pregueamento mucoso bem desenvolvido, mas poucas criptas. O epitélio escamoso das criptas possui sistema complexo de transporte através de microporos que levam antígenos ingeridos ou inalados ao tecido linfóide subjacente.

#### 3.1) Epitélio Escamoso

O epitélio do tipo escamoso estratificado não-queratinizado é típico da cavidade orofaríngea, estendendo-se nas criptas e diferenciando-se em um tipo especial de epitélio em algumas áreas. Logo, as criptas amigdalianas poderiam ser consideradas invaginações epiteliais que aumentam a superfície de contato entre antígenos da cavidade orofaríngea e células de defesa localizadas na profundidade amigdaliana; e, à medida em que vão se aproximando do sistema imune, elas se ramificam e anastomosam, formando uma complexa rede (semelhante a um novelo de lã) que é macro e microscópica, sendo circundada por vasos sanguíneos e linfáticos, além de centros germinativos.

A presença de linfócitos no epitélio da cripta faz parte da histologia normal, já ocorrendo a partir da 15ª semana gestacional, facilitando o contato entre antígenos e o sistema imune.

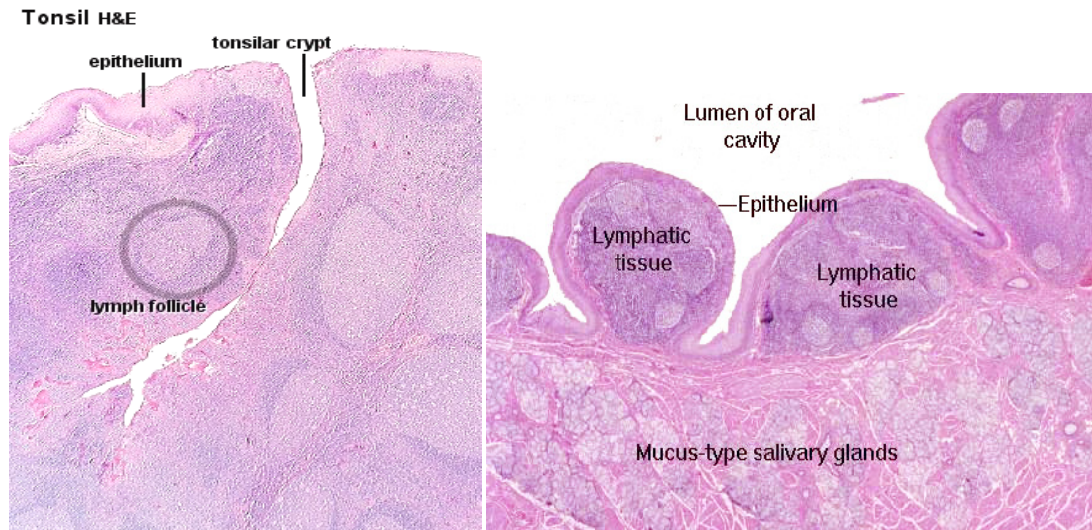


Figura 5 - Histologia da tonsila palatina.

### 3.2) Epitélio Reticulado

É adaptado à função imune, e se caracteriza por infiltração de células não-epiteliais móveis, como linfócitos, plasmócitos e macrófagos, possuindo “passagens intra-epiteliais”, ou “microcriptas”, que são espaços entre as células epiteliais, não revestidos, por onde essas células migram. Tais passagens abrem-se na luz da cripta, algumas vezes encontrando-se com células M (microfold cells) ocluindo as aberturas, com a capacidade de se desprender de sua posição inicial e criar conexão direta entre o parênquima tonsilar e a luz da cripta. Uma vez abertas, seriam criados poros para livre acesso de antígenos ao interior do parênquima tonsilar, permitindo a “difusão fisiológica” (passagem de antígenos da luz ao parênquima). Há também a teoria de transporte ativo, devido à presença de microvesículas no citoplasma das células epiteliais e de capilares fenestrados na membrana basal, além de existirem numerosas mitocôndrias, complexos de Golgi e vesículas de micropinocitose no citoplasma das células M.

Além disso, apesar de possuir membrana basal descontínua, o epitélio da cripta possui linfócitos acima dela mesmo quando íntegra, não sendo essencial sua descontinuidade para a migração.

Há, na porção mais profunda do epitélio, vasos denominados “high endothelial venules”, ou vênulas pós-capilares, que são formadas por camada única de células cubóides e permitem a passagem de linfócitos através da ICAM-1. Conclui-se que os linfócitos intra-epiteliais provêm da circulação geral e dos centros germinativos através destes vasos, que possuem ao seu redor linfócitos e plasmócitos capazes de produzir as cinco classes de imunoglobulinas.

As áreas de reticulação deste epitélio são distribuídas aleatoriamente, não relacionadas à descontinuidade da membrana basal, levando a crer que as células epiteliais são capazes de se acomodar, adaptando-se à passagem das células não-epiteliais. Logo, o processo de aparecimento e desaparecimento das microcriptas é altamente dinâmico.

Na infância as tonsilas estão em alta atividade imunológica, apresentando algumas diferenças: grande quantidade de tecido linfóide, grande parte de epitélio é reticulado e grande número de células M presentes.

Com a exposição antigênica crônica (processo inflamatório ou avançar da idade), a amígdala tem redução desses componentes, com conseqüente diminuição na produção de imunoglobulinas.

## 4) IMUNOLOGIA

Dentro do tecido linfóide, o antígeno entra em contato com as células apresentadoras de antígenos (APCs), responsáveis por apresentá-lo aos linfócitos T (LT). Quando há uma concentração suficiente de um antígeno, é estimulada a diferenciação de linfócitos B (LB) em plasmócitos e sua expansão clonal. Isso resulta na produção de imunoglobulinas, que são transportadas à superfície mucosa, fornecendo proteção imunológica local. Mecanismos de defesa no interior da tonsila palatina eliminam os estímulos antigênicos mais fracos. Por isso, apenas altas concentrações antigênicas induzem a proliferação de LB nos centros germinativos.

As tonsilas são imunologicamente ativas entre os 4 e 10 anos de idade, e diminuem após os 20 anos, mostrando um decréscimo de sua importância após essa idade. Em pacientes com infecções recorrentes, há inflamação do epitélio das criptas resultando em diminuição do transporte de antígenos e diminuição da função imunológica dos LB, com conseqüente redução da produção de anticorpos e da população de linfócitos nos centros germinativos. Porém, em alguns casos pode haver um incremento da reposta imune Th2, com aumento da ativação de LB. Sendo assim, tonsilas cronicamente infectadas e com volume aumentado freqüentemente têm sua função imunológica alterada.

As tonsilas são capazes de produzir as cinco classes de imunoglobulinas na seguinte ordem de importância: IgG > IgA > IgM > IgD > IgE. Cada uma dessas imunoglobulinas tem uma distribuição característica no epitélio e no parênquima. Assim, a IgA se concentra na superfície do epitélio, subepitélio e se espalha por todo o tecido; a IgG ocorre em maior quantidade no subepitélio e na parte central do centro germinativo; a IgM encontra-se nas criptas e na parte central do folículo e as IgE e IgD estão espalhadas por todos os compartimentos, porém em menor quantidade.

Nas tonsilas palatinas e faríngeas predominam imunócitos produtores de IgG, e as células produtoras de IgA e IgM correspondem a aproximadamente 30% cada. A IgA é do tipo dimérica e unida pela cadeia J; na tonsila faríngea, esta IgA se associa a um componente secretor e, assim é capaz de atingir as secreções faríngeas. Nas tonsilas palatinas, tanto a IgA quanto a IgG passam diretamente para a faringe, através das passagens entre as células epiteliais das criptas. A IgA age primariamente ligando-se a microorganismos no lume da via aérea e evitando a aderência à mucosa e à colonização desses supostos patógenos.

#### **4.1) Repercussões imunológicas da adenoamigdalectomia**

- Retardo na aquisição da imunidade contra o vírus da poliomielite em crianças vacinadas e maior incidência da poliomielite paralítica.
- Cardite reumática pode se instalar de maneira semelhante em operados e não operados e não impede a eclosão de surtos recorrentes posteriores de febre reumática.
- Sua utilidade em pacientes com nefropatia por IgA ainda não está provada, apesar da diminuição dos episódios de grande hematúria e proteinúria.
- 88% das crianças asmáticas tiveram melhora de seus sintomas asmáticos e 18% das crianças com alergia nasal tiveram melhora dos sintomas nasais.
- Declínio de imunoglobulinas que parece não ser fator de risco para o desenvolvimento de infecções de garganta, e pode refletir em uma redução na estimulação antigênica.

### **5) INDICAÇÕES CIRÚRGICAS**

---

#### **5.1) INDICAÇÕES PARA ADENOTONSILECTOMIA**

### **5.1.1) Obstrução de vias respiratórias superiores**

É indicação amplamente aceita de adenoamigdalectomia. O aumento de tonsilas faríngeas e palatinas pode causar respiração bucal, malformação crânio-facial, déficit no crescimento pômbero-estatural, anormalidades da deglutição, roncos noturnos, distúrbios do sono, incluindo apnéia obstrutiva do sono e *cor pulmonale*. A criança pode apresentar a fácies adenoidiana cujas características são boca permanentemente aberta, hipoplasia do maxilar e conseqüente hipotonia do lábio inferior e palato em ogiva. Além disso, trabalhos recentes acharam uma correlação positiva entre o grau de obstrução e distúrbios do sono, com piora da qualidade de vida, em crianças de 2 a 15 anos.

### **5.1.2) Disfagia e Alteração da Fala**

Tonsilas aumentadas ocasionalmente interferem na fase faríngea da deglutição, podendo causar obstrução mecânica ou incoordenação entre a respiração e a deglutição. Similarmente, um aumento de tonsilas pode diminuir o fluxo nasal e causar voz hiponasal ou abafada ou gerar voz hipernasal devido à insuficiência velofaríngea. Disfagia associada a déficit de crescimento e voz inteligível são indicações para adenotonsilectomia.

### **5.1.3) Crescimento dento-facial anormal**

A obstrução nasal crônica devido a tonsilas aumentadas pode predispor à alterações dentofaciais. Uma criança respiradora bucal pode ser identificada por características faciais típicas: boca entreaberta, lábio superior curto e lábio inferior volumoso e evertido, incompetência labial, graus variáveis de face estreita, nariz achatado, orifícios nasais pequenos e mal desenvolvidos. Nessas crianças, a atresia da maxila, a rotação no sentido horário da mandíbula e o reposicionamento da língua podem compensar a diminuição do fluxo nasal criando uma maior cavidade oral e alterações no posicionamento dos dentes de graus bastante variados. Até certo ponto, com o tratamento, essas alterações no crescimento dentofacial podem ser revertidas.

### **5.1.4) Halitose**

A presença de halitose pode ocorrer quando há acúmulo de debris e bactérias nas criptas das tonsilas palatinas. Embora mau hálito seja freqüentemente citado como uma indicação de adenotonsilectomia, pode ser causado por vários outros fatores, incluindo doença periodontal, debris da língua ou tonsila lingual, sinusite ou corpo estranho sinusal e refluxo gastroesofágico. Dessa forma, a indicação cirúrgica deve ser avaliada individualmente.

## **5.2) INDICAÇÕES PARA AMIGDALECTOMIA**

### **5.2.1) Infecção de Repetição Persistente**

Não há um consenso sobre a indicação de amigdalectomia por infecção recorrente. Paradise et al. sugeriram os seguintes critérios para indicação de amigdalectomia :

- Freqüência: 7 ou mais episódios em 1 ano; 5 ou mais episódios por ano por 2 anos consecutivos; 3 ou mais episódios por ano por 3 anos consecutivos.
- Cada episódio deve ter pelo menos uma das seguintes características: temperatura oral maior ou igual a 38,3°C, linfadenomegalia cervical maior que 2 cm,

exsudato amigdaliano ou cultura de secreção faríngea positiva para estreptococo beta-hemolítico do Grupo A.

- Tratamento antibiótico cobrindo estreptococos.
- Episódios confirmados por exame médico e devidamente descritos em prontuário no momento do diagnóstico e tratamento.

Segundo o autor, em tais condições, a amigdalectomia reduziu a incidência de infecções de garganta em relação ao grupo não operado. No entanto, a conduta deve ser baseada no bom senso, de acordo com as características individuais de cada caso. A indicação cirúrgica pode ser mais liberal quando:

- o número de infecções é menor que o sugerido, mas elas levam à hospitalização ou a abscessos periamigdalianos;
- o paciente tem diabetes mellitus mal controlado, doença valvar ou shunt ventrículo-peritônioal.

Segundo a "American Academy of Otolaryngology-Head and Neck Surgery", a indicação de tonsilectomia é estabelecida em pacientes com 3 ou mais amigdalites por ano, independentemente de tratamento adequado ou não.

### **5.2.2) Abscesso Periamigdaliano**

Normalmente unilateral, apresenta-se como edema e flutuação em região de amígdala com desvio de úvula em direção oposta. Dificilmente apresenta-se bilateralmente e quando o faz dificulta o diagnóstico pois não há a assimetria característica.

Um episódio de abscesso peritonsilar pode ser tratado eficazmente por uma punção aspirativa, incisão e drenagem ou tonsilectomia a "quente". A taxa de recorrência gira em torno de 10 à 15%. Assunto bastante controverso, para muitos trata-se de uma indicação formal de amigdalectomia pelo alto índice de recorrência do quadro, mesmo quando realizada drenagem adequada. As recidivas ocorrem principalmente em crianças com história prévia de várias infecções de garganta. Os abscessos são geralmente polimicrobianos. Predominantemente encontra-se *S. pyogenes*, *S. aureus* anaeróbios respiratórios (espécies de *Fusobacteria*, *Prevotella* e *Veillonella*). A cirurgia pode ser feita "a quente" (ou seja, na vigência do abscesso) com cobertura antibiótica ou "a frio" (após a resolução do abscesso, como geralmente é feito no Hospital das Clínicas). Por outro lado um paciente adolescente que não tenha história prévia de infecções de garganta e que apresente um abscesso passível de drenagem com anestesia local e cura com antibioticoterapia, não necessariamente precisa de tratamento cirúrgico, uma vez que nesse tipo de paciente as recidivas são relativamente raras. No HCFMUSP realiza-se a amigdalectomia a partir do 2º episódio. Tal Maron MD, *et al* realizaram um estudo em que 11% dos pacientes que apresentaram um episódio de abscesso periamigdaliano procuraram novamente o serviço de saúde devido a outro abscesso, sendo que 8,5% apresentaram 2 episódios e 2,3% apresentaram 3 episódios.

### **5.2.3) Suspeita de malignidade ou aumento de volume unilateral**

Processos malignos envolvendo essas estruturas são geralmente secundários a linfomas em crianças e carcinomas epidermóides em adultos. A apresentação típica de linfoma amigdaliano é o aumento unilateral, tonsila palatina de cor acinzentada, consistência firme, extensão para tecidos adjacentes e ulcerações, associado com linfadenomegalia cervical e sintomas sistêmicos. Essas anormalidades merecem maior atenção em crianças imunodeprimidas após transplante de medula óssea. Indica-se exame anátomo-patológico em casos em que o paciente apresenta aumento desproporcional de tonsilas ou em casos de aumento do volume após os 20 anos.

### **5.2.4) Amigdalite Crônica**

Não há ensaio clínico randomizado para definir a eficácia e segurança da amigdalectomia para casos de amigdalite crônica. Sugere-se que se leve em conta a duração e severidade da doença e se o paciente recebeu tratamento adequado (incluindo antibioticoterapia contra germes produtores de beta-lactamase) na indicação da cirurgia.

### **5.2.5) Portador Crônico de *Streptococcus pyogenes***

James et al encontrou um taxa de contágio de familiares a partir de portadores de apenas 9%, e apenas 40% dos infectados desenvolveram doença clínica. Dessa forma, o tratamento cirúrgico deve ser considerado quando na família houver casos de febre reumática, infecções de repetição tipo ping-pong, paciente com passado de glomerulonefrite ou paciente que estude em escola com epidemia de faringotonsilite. Nestes casos deve-se tentar primeiro a administração de antibióticos e cirurgia somente nos casos refratários.

## **5.3) INDICAÇÕES PARA ADENOIDECTOMIA**

### **5.3.1) Rinossinusite recorrente/crônica**

Para pacientes com rinossinusite recorrente ou crônica, os benefícios da adenoidectomia permanecem incertos, visto que nenhum ensaio clínico demonstrou que a cirurgia diminui a morbidade de rinossinusites em crianças. Se o paciente apresenta obstrução nasal moderada ou severa devido a aumento de tonsila faríngea, deve-se considerar a cirurgia, que poderia melhorar o fluxo nasal e a drenagem de secreções. Deve-se investigar presença de rinopatia, visto que pode haver concomitância de sinusopatia alérgica/irritativa. Alguns trabalhos recentes como de Rudnick et al. têm demonstrado que intervenções cirúrgicas como adenoidectomia e FESS em crianças com doença nasosinusal levam a uma melhora dramática de qualidade de vida nesses indivíduos.

### **5.3.2) Otites Médias**

Estudos demonstraram que adenoidectomia, principalmente se for associada à colocação de tubo de ventilação, em pacientes com aumento do volume das tonsilas faríngeas, foi eficiente em diminuir o número de episódios de otite média aguda recorrente. Contudo, tal indicação não é de aceitação unânime. Coyte et al. em estudo com 37.316 crianças com idade até 19 anos submetidas a colocação de tubo de ventilação, demonstrou que houve melhor resultado no sentido de diminuição de necessidade de reinserção do tubo e evolução com otite média quando a colocação do tubo está associada a adenoidectomia e do que quando apenas realizada isoladamente. Revelou resultados ainda melhores quando foi associada à colocação do tubo de ventilação a adenoamigdalectomia. Segundo Rosenfeld a colocação de tubo de ventilação no tratamento das otites médias deve ser preferida à indicação apenas de adenoidectomia e adenoamigdalectomia. Importante frisar que Hammaren-Malmi S *et al* não encontraram benefícios na realização de adenoidectomia em crianças menores de 4 anos com história de otite média recorrente (>3 episódios em 6 meses) ou otite média crônica sem sintomas de obstrução devido a hipertrofia de adenóides.

### **5.3.3) Outras**

- Obstrução respiratória em pacientes com tonsilas palatinas de tamanho nitidamente reduzido;
- Suspeita de neoplasia.



## **6) CONTRA INDICAÇÕES**

---

### **6.1) Fenda palatina**

A presença de fenda palatina submucosa manifesta-se pela tríade úvula bífida, sulco na linha média ao longo do palato mole e entalhe na margem posterior do palato duro. A presença destes sinais indica uma maior probabilidade de desenvolvimento de insuficiência velofaríngea após a cirurgia, constituindo-se uma contra-indicação relativa. Além disso, condições neurológicas ou neuromusculares que causem repercussão nas funções palatinas também devem ser consideradas contra-indicações relativas. Estas patologias devem ser suspeitadas em crianças que apresentam escape de ar ao pronunciar palavras que contenham fonemas explosivos como “p” e “b” ou sibilantes como “s”, “z” ou “ch”.

### **6.2) Anemia e Discrasias sanguíneas**

Evitar em pacientes com hemoglobina inferior a 10g/100ml ou hematócrito menor que 30%. Durante a anamnese deve-se pesquisar história anormal de sangramentos ou hematomas. Provas de coagulação e coagulograma apesar de não afastarem a possibilidade de discrasias devem ser solicitados e sempre que houver suspeita tanto na história quanto nos exames laboratoriais é necessário consulta com hematologista (Krishna P, 2001).

### **6.3) Infecção aguda**

A presença de infecção aguda de amígdalas ou de vias aéreas superiores pode aumentar o sangramento intra-operatório e levar a infecção das vias respiratórias baixas. Recomenda-se aguardar um período de 2 a 3 semanas para a realização da cirurgia (com exceção dos casos de abscesso periamigdaliano).

### **6.4) Vacinação contra poliomielite**

Estudos epidemiológicos demonstram que a incidência de poliomielite aumenta após amigdalectomia; porém, em indivíduos vacinados, a possibilidade de contrair a doença é mínima. Aconselha-se aguardar um período de 15 dias a 6 semanas após a última dose da vacinação para realizar a cirurgia.

### **6.5) Outras**

A idade do paciente é de pouco importância para a realização da adenoidectomia, podendo ser realizada desde os primeiros meses de vida; entretanto, o período mais favorável é entre os 2 e 4 anos de vida. Aconselha-se amigdalectomia após os 2 anos de vida porque pequenas perdas sanguíneas em crianças pequenas demais já podem provocar alterações hemodinâmicas (Faigel, 1966).

Alguns autores recomendam aguardar 6 meses após a vacinação de BCG para operar.

Nafiu OO *et al* demonstraram que crianças obesas ou com sobre peso têm maior chance de sofrer dessaturação intra-operatória, tentativas múltiplas de intubação, dificuldade de ventilação por máscara e maior tempo de internação pós-operatória. Deve portanto ser considerada no momento da indicação da cirurgia.

Impetigo peri-orifical em face é contra-indicação para a cirurgia.

Múltiplas cáries dentárias ou piorrêia alvéolo-dentária são contra-indicações relativas para a cirurgia; é preciso saber que elas são causas freqüentes de infecções pós-operatórias. Já abscessos dentários em evolução contra-indicam a cirurgia.

Obviamente, discrasias sangüíneas não corrigidas e outras doenças sistêmicas não controladas contra-indicam a cirurgia.

## **7) CUIDADOS PRÉ-OPERATÓRIOS**

---

O esclarecimento do paciente e sua família no pré-operatório sobre a possibilidade de dor, hemorragia e vômitos facilita o pós-operatório, pois muitas vezes, como se trata de uma cirurgia muito "popular", as pessoas tendem a minimizar suas repercussões, não estando preparadas para as manifestações pós-operatórias. O exame geral do paciente é imprescindível. Os exames hematológicos pré-operatórios de rotina, em pacientes sem outras patologias, devem englobar o coagulograma e hemograma com contagem de plaquetas. Exames laboratoriais não se mostraram mais eficazes que uma história clínica detalhada em prever o risco de sangramento. Crianças com doença de Von Willebrand e hemofilia requerem um preparo especial (reposição dos fatores de coagulação ausentes no pré-operatório imediato e por mais 24 horas no pós-operatório, segundo o Departamento de Hematologia do Hospital das Clínicas). Crianças com Síndrome de Down devem ser radiografadas antes da cirurgia para avaliar a possibilidade de subluxações das primeira e segunda vértebras cervicais. Nestes pacientes deve-se evitar a hiperextensão da cabeça no ato cirúrgico.

O paciente deverá manter jejum de pelo menos 12 horas antes da cirurgia, evitando refluxo gástrico e conseqüente aspiração; deve ser tomada especial atenção quanto ao estado de hidratação do paciente, já que o jejum e a perda sangüínea durante a cirurgia podem levar à desidratação. Recomenda-se sempre a realização de reposição volêmica durante a cirurgia e, em alguns casos, no pré-operatório.

No dia da cirurgia a temperatura do paciente deve estar igual ou inferior a 37,5°C.

Podem ser usados sedativos na noite anterior à cirurgia com o objetivo de minimizar a ansiedade do paciente.

## **8) ANESTESIA**

---

A anestesia geral com intubação orotraqueal é o método de escolha, pois permite melhor controle da via aérea do paciente, rápida sucção de secreções da faringe e impede aspiração de sangue ou debris durante a cirurgia. O ponto de fixação do tubo endotraqueal deve ser realizado junto à boca.

## **9) TÉCNICA CIRÚRGICA**

---

O paciente deverá permanecer em posição supina com o cirurgião posicionado à sua cabeceira. A posição de Rose facilita a exposição do campo operatório. Um abridor de boca estático deve ser colocado para permitir boa visualização do campo cirúrgico. A assepsia rigorosa nessas cirurgias não é obrigatória já que a cavidade oral não pode ser esterilizada.

### **9.1) ADENOIDECTOMIA**

O palato mole é retraído com um retrator de palato ou com um catéter introduzido pela narina e retirado pela boca, permitindo melhor inspeção da nasofaringe por visualização direta ou indireta com auxílio de espelhos, ou palpação. A adenoidectomia pode ser realizada apenas com o uso de curetas (Figura 6), devendo-se tomar o cuidado de não lesar tecidos subjacentes (músculos faríngeos e óstios tubários).

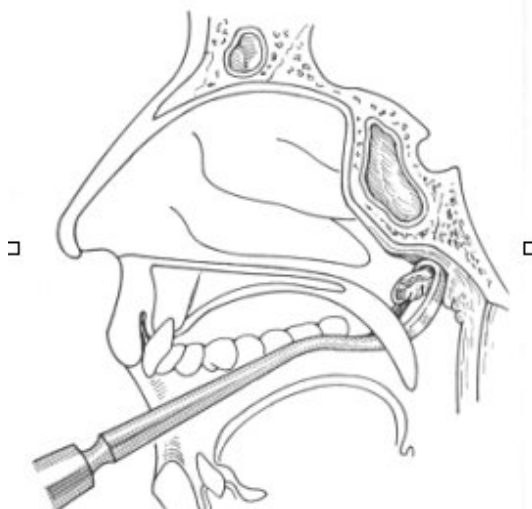

Figura 6 - Adenoidectomia

Alguns autores sugerem o uso de telescópio nasal para melhor visualização do tecido a ser curetado ou de palpação para certificar-se da total exérese do tecido adenoideano.

O sangramento costuma cessar com a utilização de tampão de gaze na nasofaringe que deve ser deixado por 10-15 minutos.

## 9.2) AMIGDALECTOMIA

Existem duas técnicas básicas de amigdalectomia: dissecação e Ballanger-Sluder. Essa última teve utilização universal nos anos 30 e 40, porém hoje se usa principalmente a dissecação. Recentemente, foi introduzido o uso do microdesbridador para realização da adenoidectomia. Essa técnica é realizada com auxílio de endoscópio rígido de 70° que permite a visualização das estruturas e maior controle na remoção do tecido e na hemostasia. No longo prazo, no entanto, os resultados são semelhantes aos da técnica tradicional.

### 9.2.1) Considerações anatômicas importantes:

- A face lateral da tonsila palatina, ou face cirúrgica, encontra-se revestida por cápsula fibrosa, separando-a do plano muscular por uma área de tecido conjuntivo frouxo. Deve-se respeitar a musculatura faríngea e o máximo da mucosa. Esse limite pode estar ausente nos pilares, principalmente os posteriores, e no terço inferior da tonsila; portanto, a dissecação deve iniciar no pilar anterior, do pólo superior para o inferior.

- A carótida interna passa a 2 cm da loja. Isto é válido quando a cabeça do paciente está medianizada. Se houver alguma rotação da cabeça a carótida interna encosta no pólo inferior do lado oposto ao da rotação.

- A carótida externa passa bem próximo ao pólo inferior.

- O primeiro cotovelo da a. facial é mais exposto ao nível do pólo inferior.

- Os pedículos arteriais se agrupam nos 2 pólos amigdalianos. As atipias ocorrem quando há predomínio de um dos pedículos.

- As hemorragias ocorrem com mais freqüência no pólo inferior.

- Alguns autores sugerem que a infiltração do leito amigdaliano com anestésico local, mesmo com o paciente sob anestesia geral, diminui a dor no pós-operatório.

### 9.2.2) Dissecção

A tonsila palatina é apreendida por clamp e puxada medialmente de forma a deixar os pilares distendidos. É realizada incisão da mucosa do pilar anterior, iniciando-se na prega triangular (no pólo inferior, onde a tonsila palatina continua-se com a lingual) e estendendo-se até a fossa supra-tonsilar e pilar posterior. O clamp é então ajustado de modo a apreender a cápsula tonsilar. Realiza-se a dissecção romba do pólo superior, por planos, com auxílio do descolador aspirador ou da pinça de Hartmann. Essa dissecção deve ser extra-capsular, mantendo a integridade da amígdala e, geralmente, é de fácil execução, exceto na presença de fibrose. Neste processo, deve-se preservar ao máximo os pilares e a musculatura faríngea. Após a dissecção da região superior, o pólo inferior pode ser retirado com o auxílio de alça fria. Segue-se procedimento semelhante para a amígdala contralateral (Figura 7).

Sangramentos podem ser controlados com técnicas compressivas. Algumas vezes pode ser necessária a eletrocoagulação, suturas hemostáticas ou "nós" para controlar sangramentos mais importantes. Sangramentos profusos podem necessitar de aposição e sutura dos pilares anterior e posterior. Ainda podem ser utilizados agentes adstringentes, como nitrato de prata e subgalato de bismuto, e soluções diluídas de epinefrina.

Ao término do procedimento, a faringe é irrigada com solução salina. Caso não haja sangramento, a solução é succionada e o paciente pode ser submetido à reversão da anestesia e extubação.

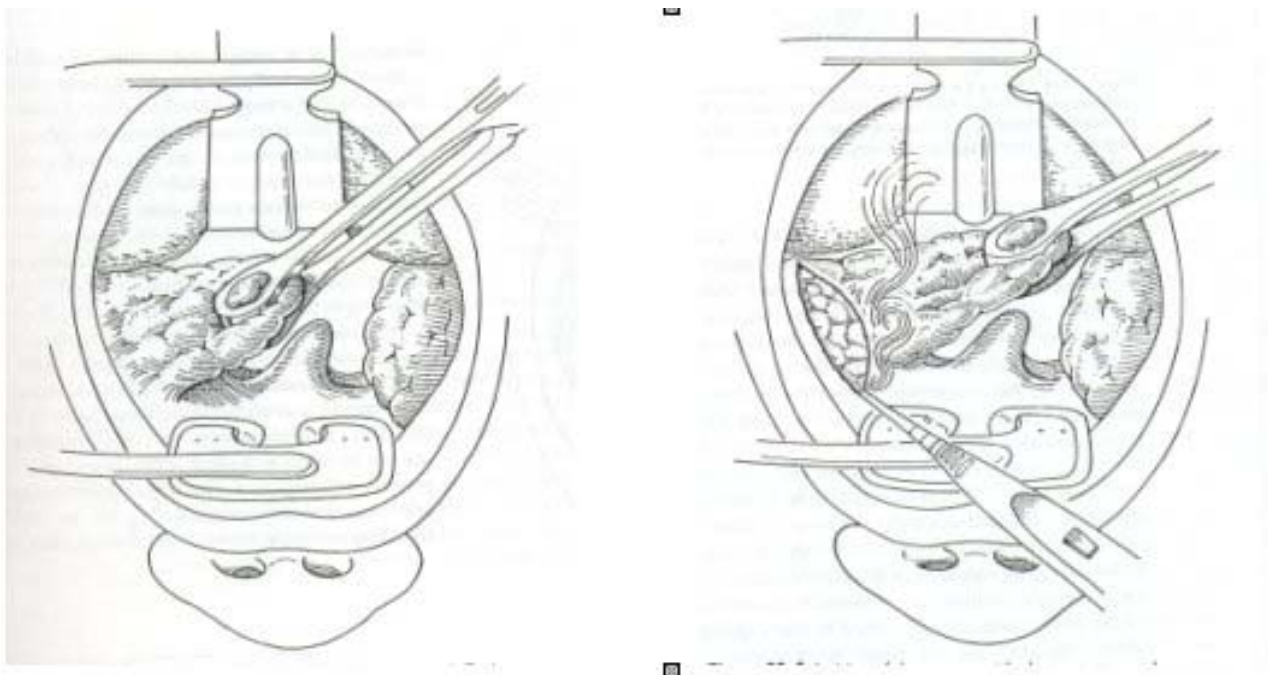


Figura 7 - Amigdaletomia

### 9.2.3) Novas técnicas e instrumentos

Instrumentos com melhorias no design produziram algumas evoluções na tonsilectomia, porém a abordagem básica permanece a mesma. Dentre eles, podem ser citados o uso de eletrocautério (mono e bipolar), laser de argônio, microdebridador, *harmonic scalpel* e ablação por radiofrequência.

## **10) CUIDADOS PÓS-OPERATÓRIOS E TERAPIAS ADJUVANTES**

---

A extubação só deve ser realizada com o paciente completamente acordado; pequenas quantidades de sangue ou secreção podem causar espasmo laríngeo reflexo na extubação.

Os regimes de ingesta oral após a cirurgia, assim como a atividade física, variam de autor para autor; recomenda-se aguardar em média um período de 7 a 14 dias após a cirurgia para iniciar atividade física rigorosa. Paparella recomenda que se inicie a ingestão de fluidos tão logo o paciente esteja completamente acordado, sendo ajustada conforme a tolerância do paciente. No geral, inicia-se dieta líquida e fria, quando o paciente recobra plenamente a consciência. Devem ser evitados alimentos que possam causar lesão aos tecidos faríngeos por um período de 3 semanas, quando a cicatrização se completará. Adultos devem ser proibidos de fumar no pós-operatório, uma vez que pode ocorrer inflamação secundária que prolongue o período de cicatrização.

### **10.1) Injeção perioperatória de anestésicos locais**

O agente tradicionalmente usado para anestesia local em tonsilectomias é a bupivacaína a 0,25% com epinefrina 1:200.000; tipicamente 3 a 5 ml deste agente são injetados no tecido peritonsilar antes ou após a remoção da tonsila. Entretanto, outros agentes têm sido reportados para uso, como a lidocaína com epinefrina e ropivacaína com ou sem clonidina. Os benefícios atribuídos à injeção local de anestésicos têm incluído redução da dor, sangramento intra-operatório e pós-operatório diminuídos e facilitação da dissecação. Estudos existentes não comprovaram benefício da prática, não sendo recomendado o seu uso.

### **10.2) Uso pós-operatório de antibióticos**

Uma revisão sistemática recente mostrou, com o uso de antibiótico pós-operatório, diminuição de episódios de febre e duração da halitose, mas não mostrou efeito significativo na redução da dor e necessidade de analgesia, na incidência de hemorragia e no tempo necessário para o retorno para uma dieta e atividades habituais.

Seu uso não está livre de controvérsias e ainda não existe consenso sobre qual agente usar e a duração da terapia. A emergência de resistência bacteriana com o uso de antimicrobianos de largo espectro não era preocupação anteriormente, mas deve ser considerado atualmente.

### **10.3) Uso perioperatório de esteróides**

O uso de uma dose única de dexametasona no intraoperatório mostrou diminuição da dor no primeiro pós-operatório. Além disso, apresentam outros benefícios, incluindo a redução da incidência de síndrome de angústia respiratória, diminuição do edema subglótico e menor incidência de náuseas e vômitos pós-operatórios. O esteróide mais comumente usado é a dexametasona, na dose de 0,15-1,0 mg/kg EV.

### **10.4) Manejo da dor pós-operatória**

O controle inadequado da dor após tonsilectomia pode resultar em pobre ingestão oral, distúrbios do sono, alterações comportamentais e vômitos. Acetaminofeno, em doses de 10-15mg/Kg, é comumente usado. Moir et al mostrou que o uso de acetaminofeno associado à codeína levou a uma menor ingesta oral pós-operatória com o mesmo nível de controle da dor. Dessa forma, não há vantagem em administrar agentes narcóticos no controle da dor. Não foram encontrados grandes trials com a análise do uso de dipirona,

que é muito utilizada no Brasil. Os agentes antiinflamatórios não hormonais mostraram diminuição da dor, porém também aumentavam o índice de sangramento por alterarem a agregação plaquetária.

### **10.5) Avaliação da possibilidade de alta hospitalar**

Tornou-se uma prática bastante comum os pacientes receberem alta no mesmo dia da cirurgia. Esse procedimento deve ser evitado em pacientes considerados de risco, listados abaixo:

- pacientes que apresentaram ingesta oral baixa;
  - pacientes que apresentarem vômitos ou hemorragia;
  - crianças com menos de 3 anos;
  - pacientes que residam a mais de 30 - 45 minutos do hospital;
  - pacientes cujo nível socio-econômico possa levar a negligência inadvertida e complicações;
  - pacientes com outros problemas de saúde.
- Habitualmente, preconiza-se alta após 8 horas.

## **11) COMPLICAÇÕES MENORES PÓS-OPERATÓRIAS**

---

Considera-se complicação menor qualquer alteração intra ou pós-operatória que tenha resultado na necessidade de atuação do médico fora da rotina habitual, mas que não tenha colocado em risco a vida do paciente. A incidência das complicações menores citadas na literatura é de cerca de 15%.

### **11.1) Dor**

De modo geral, a dor é tanto mais intensa quanto maior a idade do paciente. O local da dor é na faringe e frequentemente irradia-se para os ouvidos (dor reflexa pelo nervo glossofaríngeo). Geralmente é bem controlada com a utilização de analgésicos comuns.

### **11.2) Febre**

Febre freqüentemente ocorre nas primeiras 36 horas de pós-operatório e usualmente representa efeito dos agentes anestésicos, atelectasia, estresse ou bacteremia transitória. Raramente ultrapassa 38,5°C e é considerada normal. Considera-se complicação a febre muito intensa e prolongada, que faz pensar em infecções atípicas.

### **11.3) Vômitos**

Os vômitos persistentes são a causa mais comum que impede a alta do paciente ou que provoca seu retorno ao hospital. Presente em 55% dos pacientes no pós-operatório. Normalmente essa situação se resolve em menos de 24 horas por meio de hidratação e medicação parenteral sintomático.

### **11.4) Desidratação**

Conseqüente ao jejum, à perda de sangue na cirurgia e à má aceitação via oral de líquidos no pós-operatório e vômitos. Se necessário, fazer hidratação endovenosa.

### **11.5) Edema de úvula**

Pode ser causado por trauma de intubação ou trauma cirúrgico. Alguns pacientes podem apresentar dor, disfagia e desconforto respiratório. Indica-se a utilização de corticóide por até 7 dias.

### **11.6) Insuficiência velofaríngea transitória**

O ronco pode persistir ou mesmo aumentar durante alguns dias. O anasalamento é normal nos primeiros dias, mas se ele persistir é necessário verificar insuficiência velopalatina, que deveria ter sido afastada antes da cirurgia. Neste caso, é indicado fonoterapia e, se necessário, um flap faríngeo (aguardar 2 meses após a cirurgia).

Ao persistir a respiração oral, estando o *cavum* e as fossas nasais livres, deve-se tentar terapia de reeducação com participação de fonoaudióloga.

### **11.7) Pequenos sangramentos**

Ocorrem com certa freqüência e geralmente cessam espontaneamente, sem necessitar de intervenção do médico. Esses pacientes precisam de observação rigorosa, pois uma parte deles pode vir a apresentar sangramentos importantes. Richmond et al. relataram 2% de pequenos sangramentos com resolução espontânea, e 2% de sangramentos importantes que requereram intervenção cirúrgica no pós-operatório.

### **11.8) Traumas dentários**

Causados tanto pelo anestesista quanto pelo cirurgião. Para evitar este tipo de problema deve-se tomar cuidado especial na colocação do abridor de boca para a realização da cirurgia, devendo checar a integridade dentária do paciente no pré-operatório.

### **11.9) Recidiva**

São mais freqüentes em lactentes e em casos de exérese incompleta.

## **12) COMPLICAÇÕES MAIORES PÓS-OPERATÓRIAS**

---

### **12.1) Hemorragias**

Podem ocorrer no POI ou até 2 semanas após (Johnson LB *et al*). São as complicações mais estudadas e mais temidas das adenoamigdalectomias. Sua incidência na literatura é variável, oscilando entre 1 e 8%. A necessidade de transfusão é mais freqüente em crianças que tiveram episódios de infecção de vias aéreas superiores recentes e em adultos.

Têm 4 causas principais:

- sangramento de uma artéria vomeriana (se inadvertidamente raspou-se a borda posterior do vômer);
- sangramento da parede faríngea posterior (se a curetagem seguiu muito para baixo);
- exérese adenoidiana incompleta;
- discrasias sangüíneas não diagnosticadas previamente.

O controle do sangramento deve ser feito após boa visualização do leito amigdaliano sangrante. Pode-se optar por uso de vasoconstritores, cauterização, sutura,

ou curetagem do tecido remanescente. Nos sangramentos de grande monta em que não se consegue controlá-los, há indicação de acesso cervical externo e ligadura da artéria carótida externa ou seu ramo relacionado ao sangramento.

## 12.2) Insuficiência respiratória

A causa mais citada (apesar de rara) na literatura é o edema pulmonar, que pode acometer principalmente pacientes com SAHOS grave e portadores de Síndrome de Down. Richmond et al. referiram 1,3% de dificuldades respiratórias graves no pós-operatório, sendo que 80% dos casos eram crianças portadoras de Síndrome de Down, ou com idade bem abaixo da média do grupo. A obstrução respiratória crônica importante que esses pacientes têm pela grave hipertrofia amigdaliana leva a um aumento na resistência inspiratória e expiratória. O aumento da pressão expiratória final leva a um aumento da pressão venosa intratorácica. O alívio súbito da obstrução respiratória pela intubação e/ou pela amigdalectomia pode resultar em transudação para o interstício e para o espaço alveolar, que pode ocorrer em graus variados.

Outras causas mais frequentes de insuficiência respiratória são: aspiração de secreção, sangue ou restos de adenóide, atelectasia pulmonar, espasmos de laringe ou brônquios, traumas de intubação etc.

## 13) COMPLICAÇÕES RARAS

---

**Insuficiência velofaríngea persistente:** ocorre em aproximadamente 1: 1500 a 1:3000 pacientes. Constituem grupos de risco as crianças com fenda palatina submucosa, anomalias orofaciais e desordens neuromusculares que afetam a função do palato.

**Estenose nasofaríngea:** Complicação rara e de difícil tratamento, que pode ocorrer como conseqüência de remoção de excesso de mucosa, com a formação de uma cicatriz circunferencial. Pode ocorrer no período de meses até anos após a cirurgia (Johnson LB *et al*).

**Lesão da tuba auditiva:** Pela utilização excessivamente agressiva da cureta de adenoidectomia ou a utilização intempestiva do laser.

### Infecções cervicais

**Dissecção de A. carótida.** Carvalho KS *et al.* relatam o caso de um menino de 12 anos que sofreu dissecção de carótida e A. cerebral média após adenoamigdalectomia.

**Imunológicas:** Os valores dos níveis de imunoglobulinas séricas no pós-operatório, apesar de inferiores aos do pré-operatório, estão dentro dos limites da normalidade. Refletem provavelmente uma diminuição da estimulação antigênica (Friday GA Jr *et al*).

**Mortalidade** um estudo em Israel (Cohen D *et al*) demonstrou 1 caso em 12.000. As causas principais foram hemorragia e obstrução de vias aéreas. O estudo alerta para que sangramento ativo seja imediatamente abordado e via aérea definitiva seja instalada (com IOT ou cricotomia).



### **13) MELHORA DA QUALIDADE DE VIDA EM PACIENTES SUBMETIDOS À ADENOAMIGDALECTOMIA**

---

Após a adenoamigdalectomia, foi observada melhora da qualidade de vida de todos os pacientes com SAHOS devido ao aumento de tonsilas, associada a uma melhora do sofrimento físico e dos distúrbios de sono, as duas maiores preocupações de pais e crianças com essa patologia. Nos casos em que a melhora foi menos expressiva, observou-se rinite associada. (Di Francesco et al, 2004; Serres et al, 2000).

No caso dos pacientes operados por infecções recorrentes, Paradise JL et al mostraram que 92% e 84% não tiveram episódios moderados ou severos de infecção no primeiro e segundo ano de seguimento respectivamente. Em comparação, no grupo controle esses números foram 34% e 41%. Estes resultados se aplicam a pacientes com infecções severas, não havendo resultados tão favoráveis nos pacientes com infecções brandas.

Existem evidências a respeito da influência positiva da adenoamigdalectomia sobre o crescimento pântero-estatural de crianças portadoras de aumento das tonsilas e conseqüente SAHOS. Dois trabalhos diferentes evidenciaram aumento do ritmo de crescimento 6 meses após a cirurgia (Williams et al, 1991; Di Francesco et al, 2003).

Em uma revisão de literatura foi constatado que as crianças com distúrbios do sono associados à respiração possuem qualidade de vida similar a crianças com asma e artrite reumatóide, e que, além de melhora do sono, a adenoamigdalectomia está associada à melhora da qualidade de vida, melhora comportamental e melhora na neurocognição. (Mitchell, R.B.; Kelly, J. 2006)

## REFERÊNCIAS BIBLIOGRÁFICAS

1. [Afman CE](#), [Welge JA](#), [Steward DL](#). Steroids for post-tonsillectomy pain reduction: meta-analysis of randomized controlled trials. [Otolaryngol Head Neck Surg](#). 2006 Feb;134(2):181-6.
2. Almeida ER, Campos VAR, Sih T, Grasel SS. Faringotonsilites - Aspectos Clínicos e Cirúrgicos. *Arch Otolaryngol* 70: 53-60, 2000.
3. Almeida ER, Rezende VA, Butugan O. Anel linfático de Waldeyer: aspectos imunológicos. *Rev Bras Otorrinolaringol* 64: 507-12, 1998.
4. ALVES, Adriana L.; SCALA, Wanessa A. R.; BARROS, Mirna D. and DOLCI, José E. L.. Análise histológica de 24 tonsilas faríngeas de pacientes submetidos à adenoidectomia ou à adenoamigdalectomia. *Rev. Bras. Otorrinolaringol.* [online]. 2002, v. 68, n. 5, pp. 615-618. ISSN 0034-7299.
5. American Thoracic Society. Cardiorespiratory sleep studies in children: establishment of normative data and polysomnographic predictors of morbidity. *Am J Respir Crit Care Med* 1999; 160: 1381-7.
6. Anatomia Clínica para Estudantes de Medicina. Richard S. Snell. 5ª edição, 1999: 706-08.
7. Andrade EC, Junior VS, Didoni ALS, Freitas PZ, Carneiro AF, Yoshimoto FR. Síndrome de Treacher Collins com atresia coanal: relato de caso e revisão de suas características. *Rev. Bras. Otorrinolaringol.* vol.71 no.1 São Paulo Jan/Feb 2005.
8. Bailey - Head & Neck Surgery – Otolaryngology.
9. Balbani APS, Weber SAT, Montovani JC. Update in obstructive sleep apnea syndrome in children. *Rev. Bras. Otorrinolaringol.* 2005, vol. 71, no. 1, pp. 74-80.
10. Bhattacharyya, N, Kepnes, Lynn J; Shapiro, Jo. Efficacy and Quality-of-Life Impact of Adult Tonsillectomy. *Arch otolaryngology head neck surgery* 2001 Nov;127(11):1347-50.
11. Burton M. Tonsillectomy. *Arch Dis Child* 2003 Feb; 88(2):95-6.
12. Capper R, Canter RJ. Is there agreement among general practitioners, paediatricians and otolaryngologists about the management of children with recurrent tonsillitis? *The Laryngoscope* 2002 August; 112(8 S2): 06-32.
13. Carvalho KS, Edwards-Brown M, Golomb MR. Carotid dissection and stroke after tonsillectomy and adenoidectomy. *Pediatr Neurol.* 2007 Aug;37(2):127-9.
14. Cavalcante Filho, PO. Síndrome da apnéia obstrutiva do sono na infância. In: *Tratado de Otorrinolaringologia.* Campos CAH, Costa HOO. 1ª ed. 2002.
15. Cohen D, Dor M. Morbidity and mortality of post-tonsillectomy bleeding: analysis of cases. *J Laryngol Otol.* 2008 Jan;122(1):88-92. Epub 2007 Mar 12.
16. [Coyte PC](#), [Croxford R](#), [Mclsaac W](#), [Feldman W](#), [Friedberg J](#). The role of adjuvant adenoidectomy and tonsillectomy in the outcome of the insertion of tympanostomy tubes. [N Engl J Med.](#) 2001 Apr 19;344(16):1188-95.
17. Craig TJ, Teets S, Lehman EB, Chinchilli VM, Zwillich C. Nasal congestion secondary to allergic rhinitis as a cause of sleep disturbance and daytime fatigue and the response to topical nasal corticosteroids. *J Allergy Clin Immunol* 1998 May; 101 (5): 633-7.
18. Crianças após adenoamigdalectomia. *Rev Bras Otorrinolaringol* 70: 748-51, 2004.
19. Cullen KA, Hall MJ, Golosinskiy A. Ambulatory surgery in the United States, 2006. *Natl Health Stat Report.* 2009 Jan 28;(11):1-25.
20. Darrow DH, Siemens C. Indications for tonsillectomy and adenoidectomy. *Laryngoscope.* 2002 Aug; 112 (8 Pt 2): 6-10.
21. De Freitas FCN, Bastos EP, Primo LSG, De Freitas VLN. Evaluation of the palate dimensions of patients with perennial allergic rhinitis. *Intern J of Paed Dent.* 2001;11: 365-371.

22. Dhiwakar M, Eng CY, Selvaraj S, McKerrow WS. Antibiotics to improve recovery following tonsillectomy: a systematic review. *Otolaryngol Head Neck Surg.* 2006 Mar;134(3):357-64.
23. Di Francesco RC, Fortes FSG, Komatsu CL. Melhora da qualidade de vida em crianças após adenoamigdalectomia. *Rev Bras Otorrinolaringol* 70: 748-51, 2004.
24. Di Francesco RC, Junqueira PA, Frizzarini R, Zerati FA. Crescimento pômdero-estatural de crianças após adenoamigdalectomia. *Rev Bras Otorinlaringol* 2003;69(2):193-196.
25. Di Francesco RC, Passeroti G, Paulucci BP, Miniti A. Respiração oral na criança: repercussões diferentes de acordo com o diagnóstico. *Rev Bras Otorinlaringol* 2004; 70(5): 665-670.
26. Di Francesco RC. Correlação entre a morfologia craniofacial e doença da orelha média em adultos. Tese de doutorado. São Paulo. 2001.
27. Di Francesco RC. Crescimento e Desenvolvimento Craniofaciais Pós-Natias. A influência da Respiração. In: *Tratado de fonoaudiologia.* Lopes Filho, O. 1ª ed. 1997.
28. Doty, Richard, L. PhD; Mishra, Anupam MBBS. Olfaction and its alteration by nasal obstruction, rhinitis, and rhinosinusitis. *Laryngoscope* 2001 Mar; 111 (3): 409-23.
29. Durazzo MD, Pinto FR, Loures MSR *et al.* Deep neck spaces and their interest in cervical infections. *Rev. Assoc. Med. Bras.* 1997, vol. 43, no. 2. pp. 119-126.
30. Endo LH, Montenegro MCS. Obstrução nasal no recém-nascido e na criança. In: *Tratado de Otorrinlaringologia.* Campos CAH, Costa HOO. 1ª ed. 2002.
31. Friday GA Jr, Paradise JL, Rabin BS, Colborn DK, Taylor FH. Serum immunoglobulin changes in relation to tonsil and adenoid surgery. *Ann Allergy.* 1992 Sep;69(3):225-30.
32. Guilleminault C, Pelayo R. Sleep-disordered breathing in children. *Ann Med* 1998 Aug; 30(4): 350-6.
33. Haddad Jr J, Tampakopoulou D, Weiberg AD. Impact of adenotonsillectomy on quality of life in children with sleep disorders. *Arch Otolaryngol Head Neck Surg* 128: 489-96, 2002.
34. Hammaren-Malmi S, Saxen H, Tarkkanen J, Mattila OS. Adenoidectomy does not significantly reduce the incidence of otitis media in conjunction with the insertion of tympanostomy tubes in children who are younger than 4 years: a randomized trial. *Pediatrics* 2005 Jul;116(1):185-9.
35. Hirata C, Teixeira MS, Weckx LLM. Amigdalites agudas e crônicas. *Rev. Bras. Med* 53: 9-19, 1996.
36. Homsen, J; Gower, V. Adjuvant Therapies in Children Undergoing Adenotonsillectomy. *The Laryngoscope* 2002 August; 112(8S2): 32-34. *Otolaryngology Clinics of North America*, February 2000, Volume 33, Number 1
37. Johnson LB; Elluru RG; Myer CM 3rd. Complications of adenotonsillectomy. *Laryngoscope.* 2002 Aug;112(8 Pt 2 Suppl 100):35-6.
38. Karakauer LH, Di Francesco RC, Marcehisan IQ. *Conhecimentos Essenciais para Entender Bem a Repiração Oral.* 2003, Pulso Editorial.
39. Kharodawala MZ, Ryan MW. The Modern Tonsillectomy. Grand Rounds Presentation UTMB. April 27, 2005.
40. Klein JC. Nasal respiratory function and craniofacial growth. *Arch Otolaryngol Head Neck Surg* 1986; 112: 843-849.
41. Krishna P; Lee D. *Laryngoscope.* 2001 Aug;111(8):1358-61. Post-tonsillectomy bleeding: a meta-analysis.
42. Lack G. Pediatric allergic rhinitis and comorbid disorders. *J Allergy Clin Immunol.* 2001 Jul;108 (1 Suppl): 9-15.
43. Lessa FCR, Enoki C; Feres MFN, Valera FCP, Lima WTA, Matsumoto MAN. Influência do padrão respiratório na morfologia craniofacial. *Rev. Bras. Otorrinlaringol.* 2005 Mar/Abr; 71(2): 156-60.

44. Managing otitis media with effusion in young children. American Academy of Pediatrics The Otitis Media Guideline Panel. *Pediatrics* 1994 Nov; 94 (5): 766-73.
45. Marcus CL; Fernandes Do Prado LB; Lutz J, *et al.* Developmental changes in upper airway dynamics. *J Appl Physiol*. 2004 Jul;97(1):98-108. Epub 2004 Feb 27.
46. Marcus LC. Sleep-disordered Breathing in Children. 2001 *Am J Respir Crit*
47. Martinez E JL, Omana VE. Dental malocclusion and bony abnormalities in girls with nasopharyngeal obstruction of allergic origin. *Pract Odontol* 1988 Dec; 9 (12): 8, 10, 12.
48. Mitchel, R.B.; Kelly, J. Behavior, neurocognition and quality-of-life in children with sleep-disordered breathing. *International Journal of Pediatric Otorhinolaryngology* (2006) 70, 395—406
49. Mocellin M. Respirador bucal. In: *Otorrinolaringologia Pediátrica*. Sih T, 1998.
50. Modrzynski M, Zawisza E. An analysis of the incidence of adenoid hypertrophy in allergic children. *Int J Pediatr Otorhinolaryngol*. 2007 Feb 2.
51. Motonaga SM, Berte LC, Anselmo-Lima WT. Respiração bucal: causas e alterações no sistema estomatognático. *Rev Bras Otorinolaringol* 2000 66 (4): 373-379.
52. Nafiu OO, Green GE, Walton S, Morris M, *et al.* Obesity and risk of peri-operative complications in children presenting for adenotonsillectomy. *Int J Pediatr Otorhinolaryngol*. 2009 Jan;73(1):89-95. Epub 2008 Nov 8.
53. *Otolaryngology Clinics of North America*, February 2000, Volume 33, Number 1
54. Paradise JL, Bluestone CD, Bachman RZ, *et al.* Efficacy of tonsillectomy for recurrent throat infection in severely affected children. *N Engl J Med* 1984;310:674–83nt
55. Paradise JL; Bluestone CD; Bachman RZ, *et al.* Tonsillectomy and adenotonsillectomy for recurrent throat infection in moderately affected children. *Pediatrics*. 2002 Jul;110(1 Pt 1):7-15.
56. Pereira FC, Motonaga SM, Faria PM, Matsumoto MAN, Trawitski LYV, Lima SA, Lima WTA. Avaliação cefalométrica e miofuncional em respiradores bucais. *Rev Brás Otorinolaringol* 2001; 67 (1): 43-49.
57. Pinheiro SD. Obstrução Nasal. In: *Tratado de fonoaudiologia*. Lopes Filho, O. 1ª ed. 1997.
58. Rudnick EF, Mitchell R. Improvements in quality of life in children after surgical therapy for sinonasal disease. *Otolaryngology - Head & Neck Surgery*. 134(5):737-740, May 2006.
59. Saffer M. A criança respiradora bucal. In: *II Manual de Otorrinolaringologia Pediátrica da IAPO*. 1999.
60. Serres LM, Derkay C, Sie K, Biavati M, Jones J, Tunkel D, Manning S, Inglis A, Haddad Jr J, Tampakopoulou D, Weiberg AD. Impact of adenotonsillectomy on quality of life in children with sleep disorders. *Arch Otolaryngol Head Neck Surg* 128: 489-96, 2002.
61. Smith RM, Gonzalez C. The relationship between nasal obstruction and craniofacial growth. *Pediatr Clin North Am* 1989; 36: 1423–1434.
62. Souza LCM, Campiotto AR, Freitas RR. Cirurgia ortognática e fonoaudiologia. In: *Tratado de fonoaudiologia*. Lopes Filho, O. 1ª ed. 1997.
63. Sztajn bok FR, Serra CRB, Rodrigues MCF, Mendozas E. Doenças reumáticas na adolescência. *J Pediatr (Rio J)* 2001;77(Supl.2):234-44. *Tratado de Otorrinolaringologia*. Sociedade Brasileira de Otorrinolaringologia. Volume 1: 695-726; volume 3: 235-262 (2002).
64. Tal A, Bar A, Leiberman A, Tarasiuk A. Sleep characteristics following adenotonsillectomy in children with obstructive sleep apnea syndrome. *Chest* 2003 Sep;124(3):948-53.
65. Tal Maron, MD, Udi Cinamon, MD, David Itskoviz, MD, Yehuda Roth. Changing Trends in Peritonsillar abscess. *American Journal of Otolaryngology-Head and Neck Medicine and Surgery*, 2009

66. Teele DW, Klein JO, Rosner B; The Greater Boston Otitis Media Study Group. Middle ear disease and the practice of pediatrics. Burden during the first five years of life. *JAMA*. 1983;249: 1026-1029.
67. Tratado de Otorrinolaringologia. Sociedade Brasileira de Otorrinolaringologia. Volume 1: 695-726; volume 3: 235-262 (2002).
68. Valera FCP, Demarco RC, Anselmo-Lima WT. Síndrome da apnéia e da hipopnéia obstrutivas do sono (SAHOS) em crianças. *Rev Bras Otorinolaringol* 2004 Mar/Abr; 70(2): 232-7.
69. Williams EF, Woo P, Miller R, Kellman RM. The effects of adenotonsillectomy on growth in young children. *Otolaryngol Head Neck Surg* 104: 509-42, 1990. Afman CE, Welge JA, Steward DL. Steroids for post-tonsillectomy pain reduction: meta-analysis of randomized controlled trials. *Otolaryngol Head Neck Surg*. 2006 Feb;134(2):181-6.
70. Williams EF, Woo P, Miller R, Kellman RM. The effects of adenotonsillectomy on growth in young children. *Otolaryngol Head Neck Surg* 104: 509-42, 1990.
71. Xu Z, Cheuk DK, Lee SL. Clinical evaluation in predicting childhood obstructive sleep apnea. *Chest*. 2006 Dec;130(6):1765-71
72. Yilmaz MD, Hosal AS, Oguz H, Yordam N, Kaya S. The effects of tonsillectomy and adenoidectomy on serum IGF-I and IGFBP3 levels in children. *Laryngoscope* 2002 May;112 (5): 922-5.
73. Silveira W, Mello FCQ, Guimarães FS, Menezes SLS. Postural alterations and pulmonary function of mouth-breathing children. *Bras J Otorhinolaringol*. 2010;76(6):683-6.
74. Felcar JM, Bueno IR, Massan ACS, Torezan RP, Cardoso JR. Prevalência de respiradores bucais em crianças de idade escolar. *Ciência e saúde coletiva*. 15(2):437-444,2010.
75. Ramos RTT, Daltro CHC, Gregório PM, Souza LSF, Andrade NA, Filho ASA, Júnior ASM. SAHOS em crianças: perfil clínico e respiratório polissonográfico. *Rev Bras Otorrinolaringol*. 2006;72(3):355-61.
76. Sargi Z, Younis RT. Tonsillectomy and Adenoidectomy techniques: past, present and future. *ORL* 2007;69:331-335.